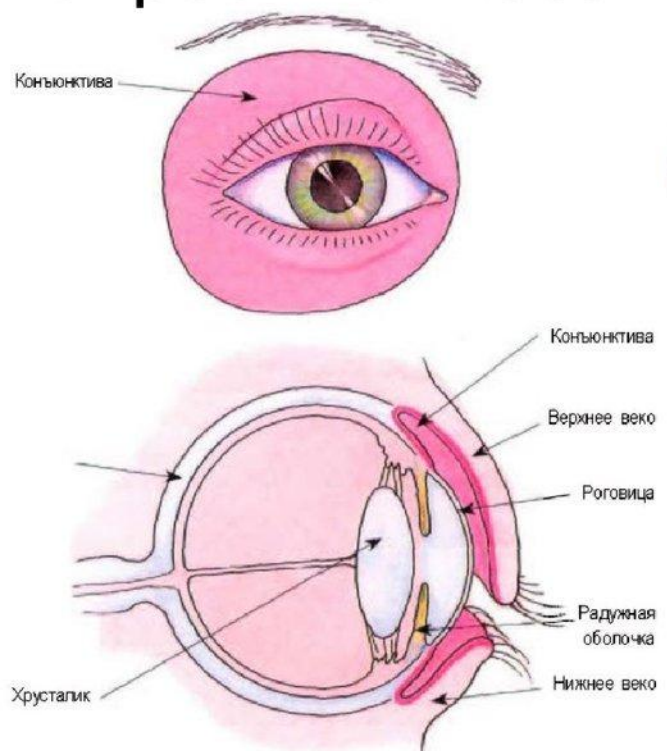


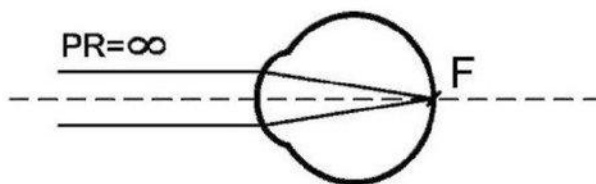
Сестринский уход при заболеваниях глаз

Строение глаза

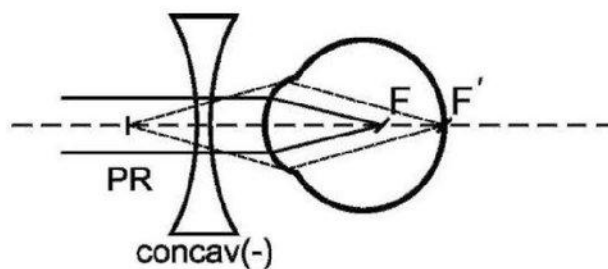


Нарушения рефракции

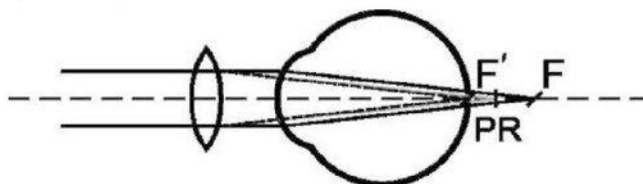
- Миопия = близорукость
- Гиперметропия = дальнозоркость
- Астигматизм – сочетание в одном глазу разных видов рефракции или различных степеней одного вида из-за нарушения сферичности роговицы или хрусталика
- Эмметропия = нормальная рефракция



Преломление лучей в глазу с эмметропической рефракцией: PR - дальнейшая точка ясного зрения; F - главный фокус глаза



Преломление лучей в глазу с миопической рефракцией: PR - дальнейшая точка ясного зрения; F - главный фокус глаза; F' - фокус, образованный лучами после преломления рассеивающей линзой

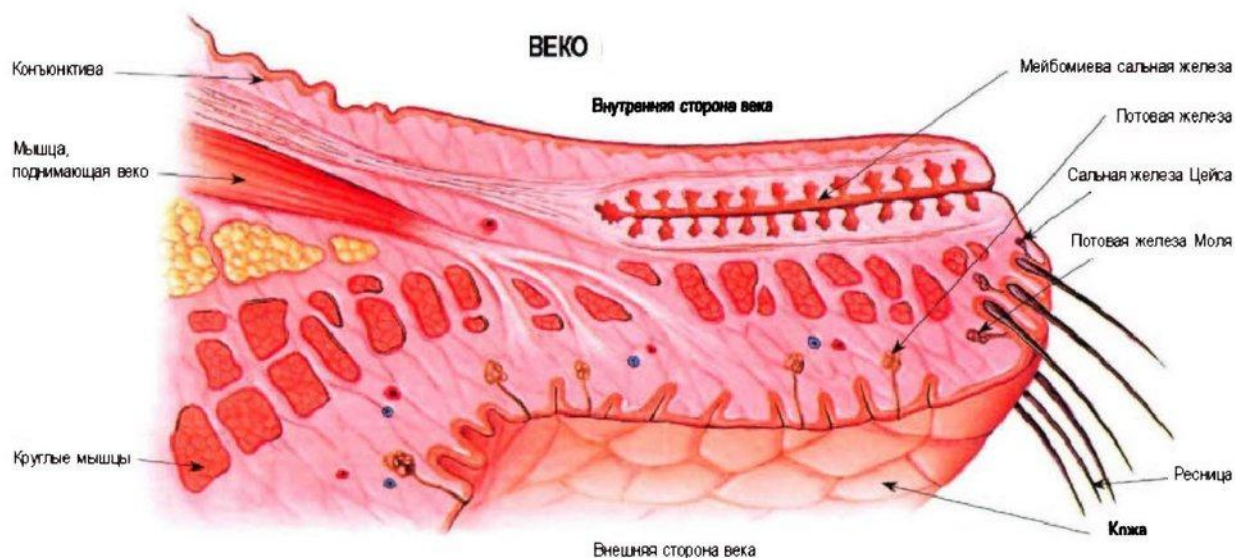


Преломление лучей в глазу с гиперметропической рефракцией: PR - дальнейшая точка ясного зрения; F - главный фокус глаза; F' - фокус, образованный лучами после преломления собирающей линзой

Коррекция амметропий (нарушений рефракции)

- Очки
- Контактные линзы (мягкие, жесткие)
- Хирургические методы
 - Кератотомия
 - Миопический кератомилез (удаление центральных слоев роговицы)
 - Эксимерлазерные операции
 - Хрусталиковая рефракционная хирургия (замена хрусталика или имплантация дополнительных линз)

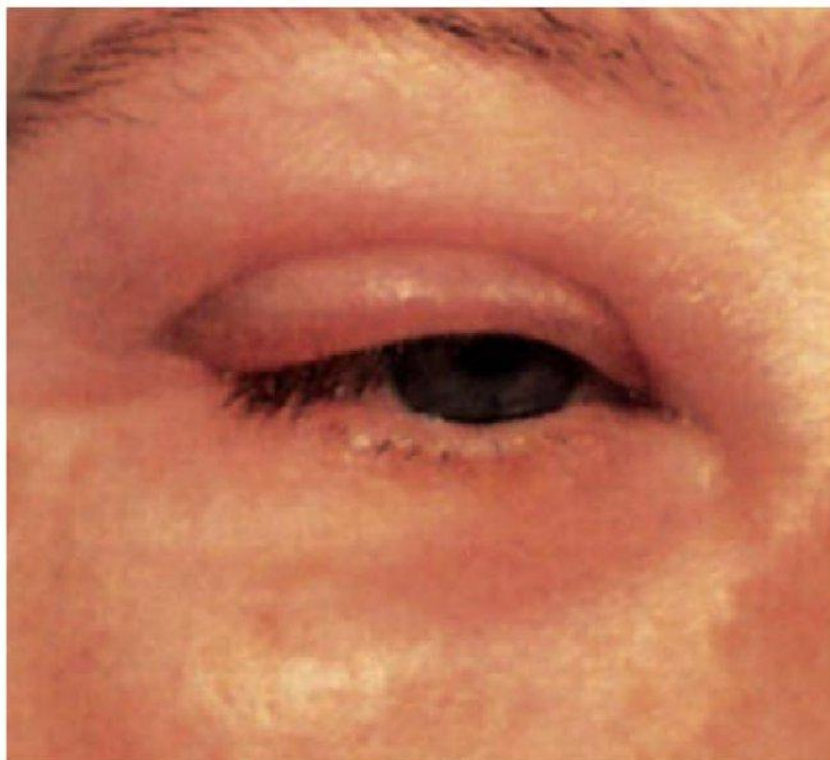Строение века



Заболевания век (10%)

- Аллергические
- Заболевания краев и желез век
 - Блефарит
 - Ячмень
 - Халазион
- Бактериальные заболевания кожи век
 - Абсцесс, флегмона
- Нарушения положения век
 - Зворот
 - Выворот
 - Птоз
 - Лагофтальм
- Новообразования
- Врожденные аномалии

Отек века (отек Квинке)

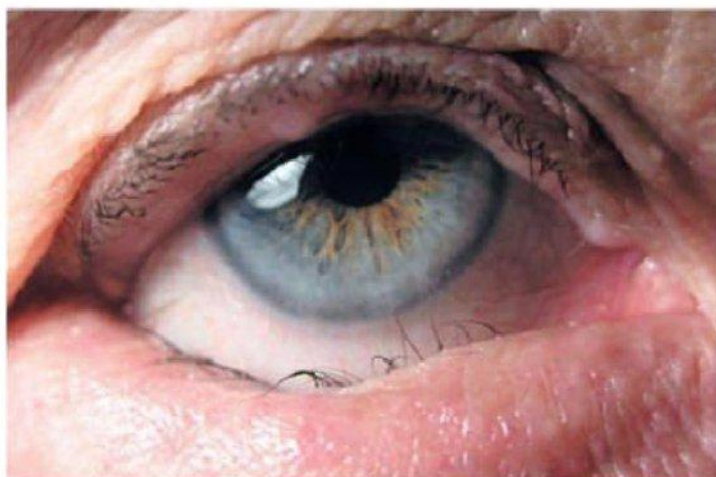

Лечение аллергических заболеваний век

- Этиологическое (элиминация аллергена)
- Патогенетическое (кортикостероиды - местно)
- Симптоматическое (антигистаминные)

Блефарит- воспаление краев век

- Зуд
- Жжение
- Слезотечение
- Ощущение инородного тела



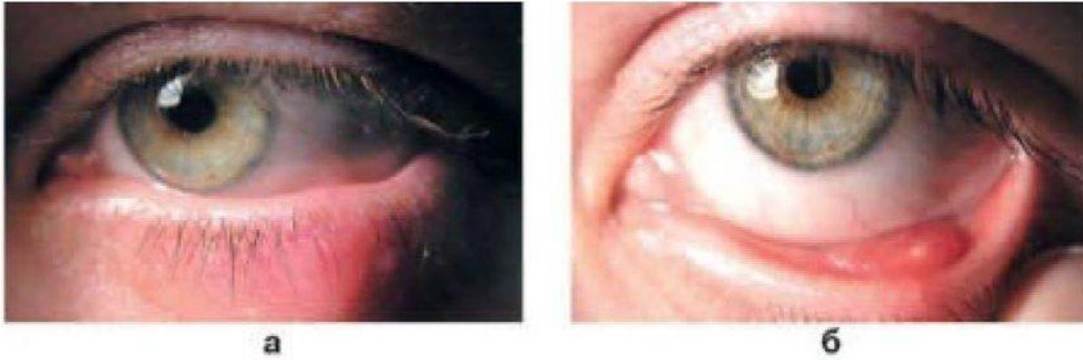Лечение блефарита

- Обработка антисептиками (брил.зеленый), аппликации 2%соды
- Смазывание мазью (кортикостероид+антибиотик) 1-2р/сут
- Закапывание растворов антисептиков (пиклоксидин, альбуцид)в конъюнктивальный мешок 2-3 раза в сутки
- Массаж век стеклянной палочкой

Ячмень -острое гнойное воспаление сальной железы ресниц

- Симптомы:
 - Боль, покраснение и отек участка века
 - Формирование (1-2 дня) и прорыв гнояника
- Лечение (выдавливать нельзя!!!):
 - Сухое тепло, УФО
 - Край века смазывать антисептиками
 - Закапывать р-ры антисептиков

Халазион —хроническое воспаление хряща вокруг мейбомиевой железы

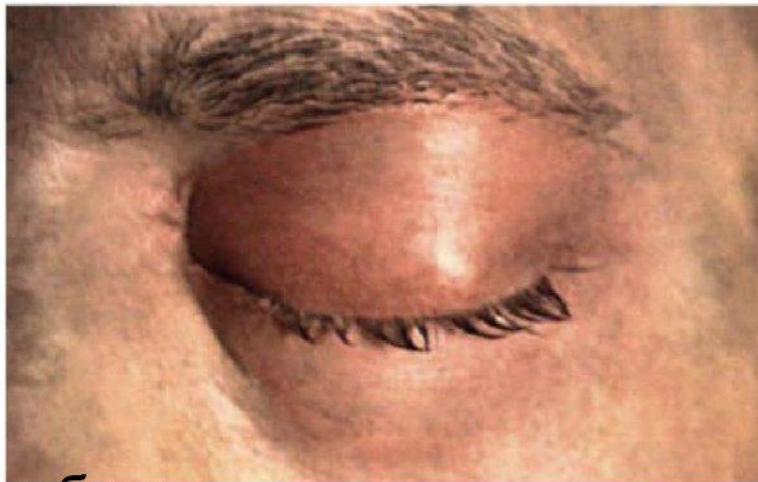


Халазион: а) изменения со стороны кожи века; б) изменения конъюнктивы века

Лечение халазиона

- Введение пролонгированных кортикостероидов (кеналог) в халазион
- Глюкокортикоидные мази на веки 2-3 р/д
- При больших размерах – хирургическое лечение

Абсцесс и флегмона- СИМПТОМЫ



- Напряжение и боль
- Слезотечение и слизистое отделяемое
- Сужение глазной щели (отек)
- Лихорадка и интоксикация

Лечение - в стационаре

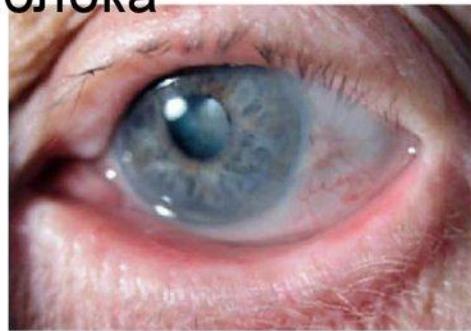- Разрез и дренирование
- Промывание антибиотиками
- Закапывание антисептиков
- Системная антибактериальная терапия 7-10 дней

Заворот века — заболевание, при котором ресничный край повернут к главному яблоку

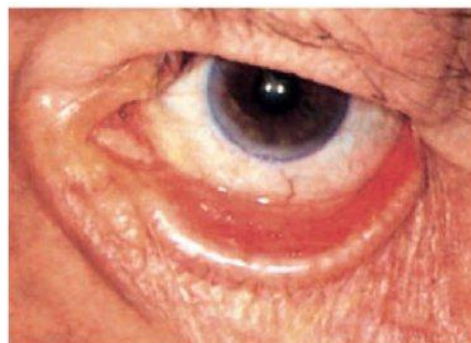- Причины: хроническое воспаление (трахома и др.), старческий возраст, врожденные
- Симптомы: учащенное мигание, ощущение инородного тела, слезотечение, покраснение
- Лечение: хирургическое

Выворот века (эктропион) — заболевание, при котором веко отходит от главного яблока

- Виды:
 - Старческий
 - Паралитический
 - Рубцовый
- Симптомы:
 - Слезотечение
 - Покраснение
 - Хроническое воспаление
- Лечение - хирургическое

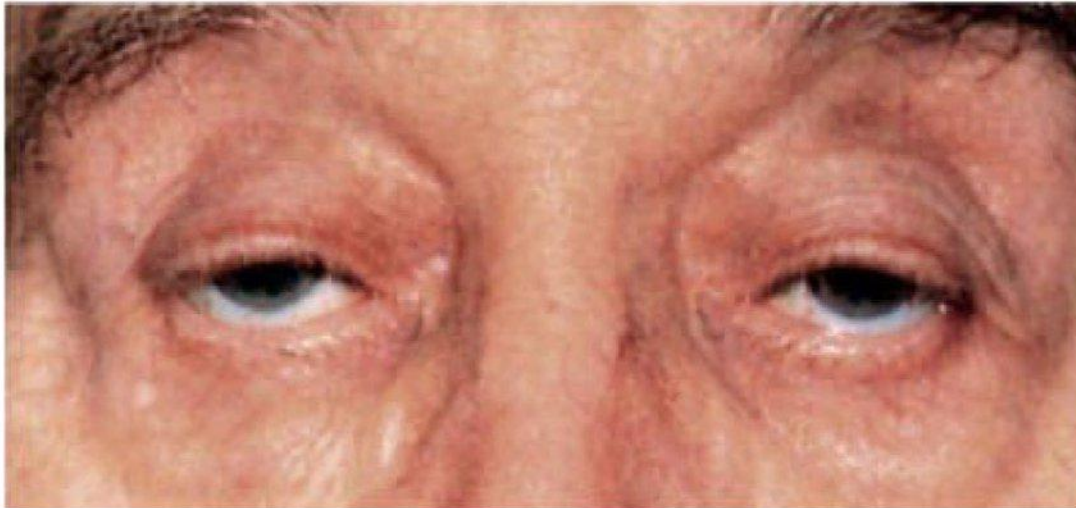

Старческий выворот нижнего века



Паралитический выворот нижнего века

Птоз



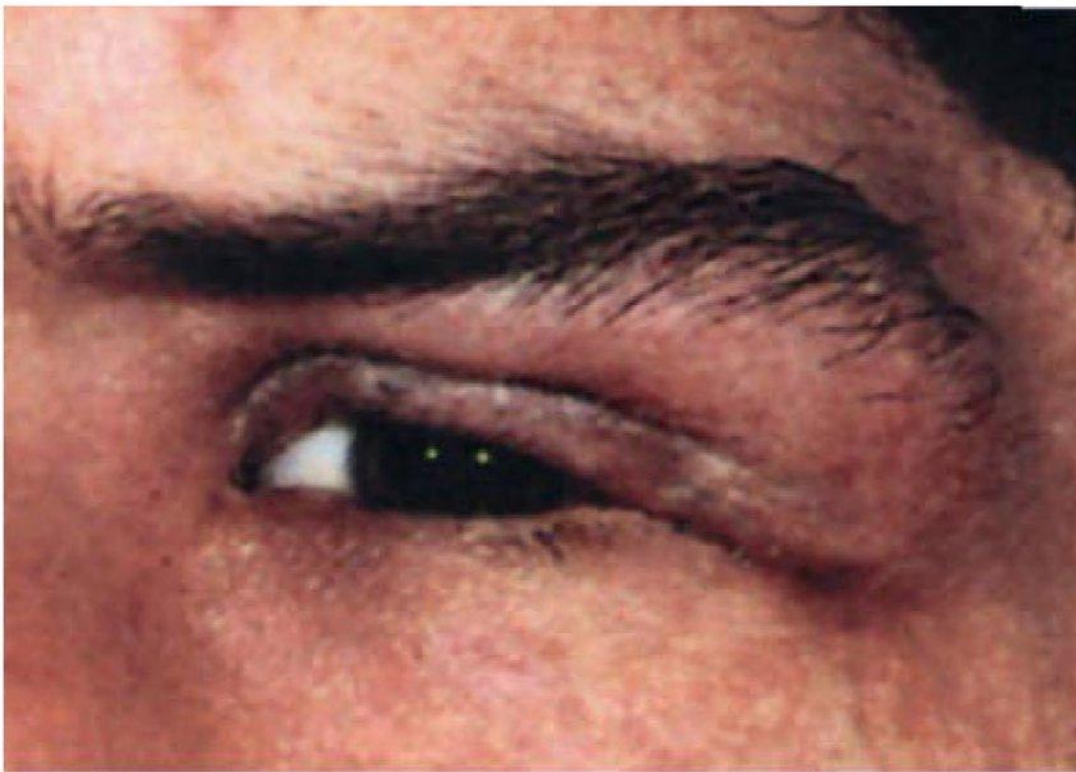- Причины: заболевания нервов и мышц
- Лечение зависит от причины (консервативное или хирургическое)

Лагофthalm — неполное смыкание глазной щели

- Причины
 - Поражение лицевого нерва
 - Парез круговой мышцы век
 - Рубцы
 - экзофтальм
- Симптомы
 - Слезотечение,
 - Сухость
 - Покраснение
 - Возможен кератит
- Лечение:
 - устранение причины
 - Слезная жидкость
 - Склеивание или сшивание краев век (до устранения причины)

Заболевание слезной железы -дакриoadенит

- Причина – осложнение общих инфекций (грипп, паротит и др.)
- Симптомы:
 - боль, покраснение и отек наружного отдела верхнего века
 - Возможна диплопия (смещение глаза)
 - Увеличение околоушных лимфоузлов
 - Лихорадка и интоксикация
 - Возможно развитие абсцесса
 - Возможен переход в хроническую форму



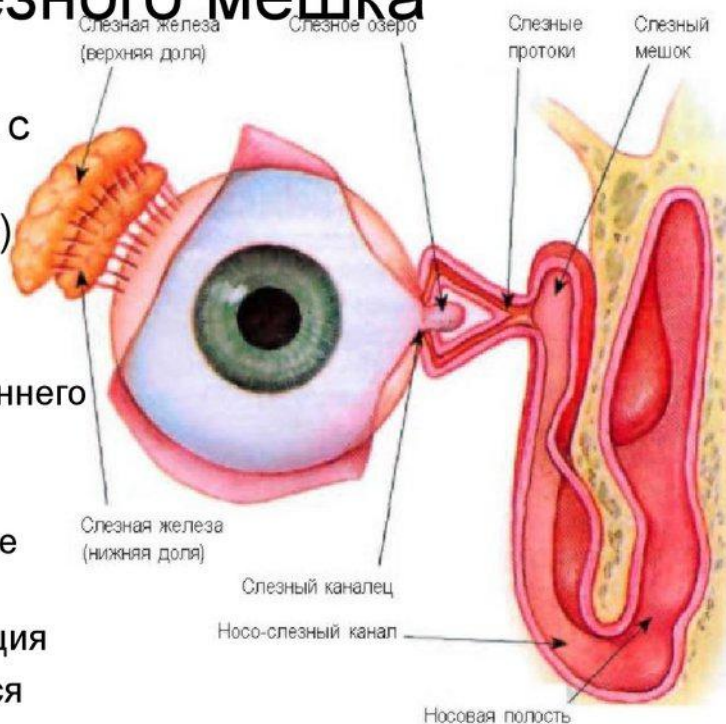
Острый дакриoadенит

Лечение дакриоаденита – в стационаре

- Закапывание антисептиков
- Закладывание антибактериальных мазей на ночь
- Антибиотики системно 7-10 дней
- Дезинтоксикационная терапия
- При абсцедировании - дренирование

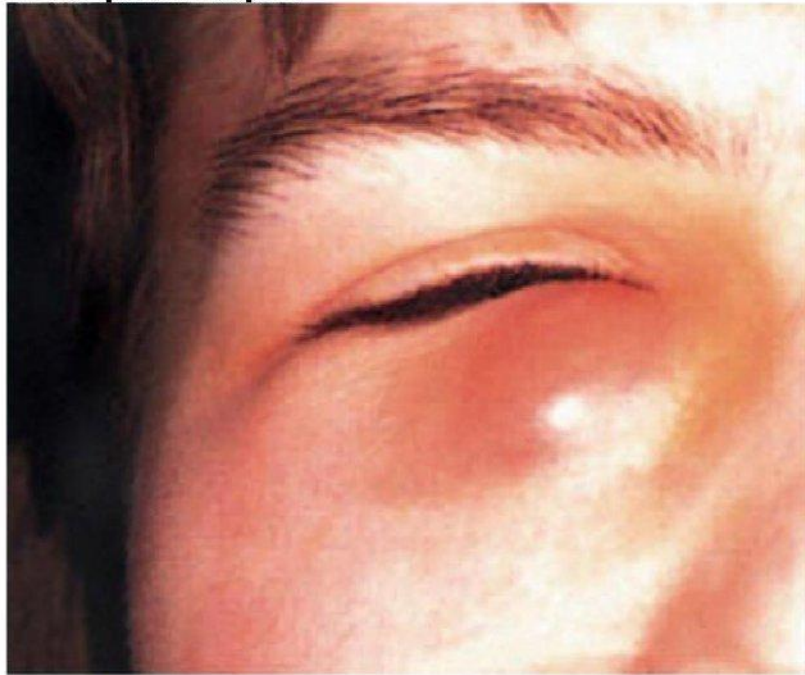Дакриоцистит- воспаление слезного мешка

- Причина – воспалительный отек с нарушением оттока (осложнение ринитов)
- Симптомы:
 - покраснение, отек и болезненность внутреннего угла глаза
 - Слезотечение
 - Может быть выделение гноя
 - Лихорадка, интоксикация
 - Может сформироваться абсцесс



Лечение дакриоцистита -в стационаре

- При образовании абсцесса – дренирование
- Закапывание антибиотиков 5-6 раз в день
- На ночь-а/б мази
- Системные антибиотики 7-10 дней
- При интоксикации – инфузионная терапия
- При хронизации – хирургическое лечение



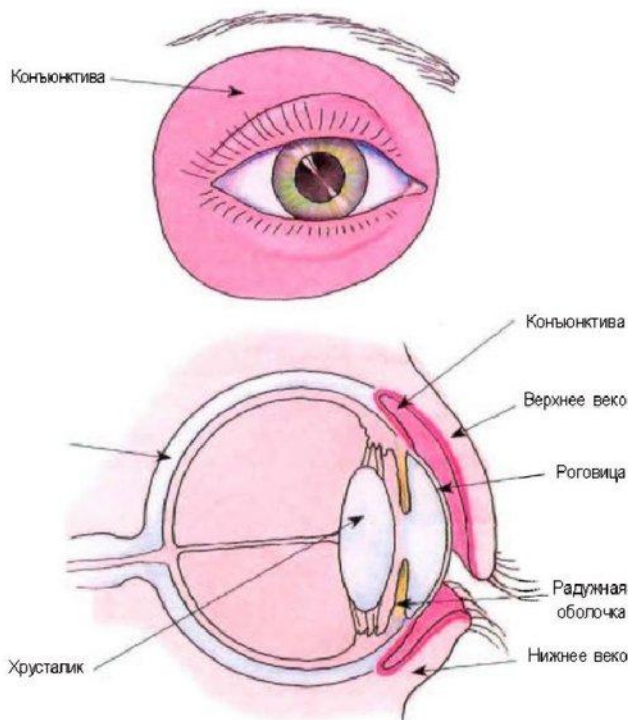
Острый дакриоцистит

Синдром сухого глаза

- Причины
 - Воспалительные заболевания конъюнктивы
 - Заболевания слезных желез
 - Системные аутоиммунные заболевания
- Симптомы
 - Сухость
 - Чувство инородного тела
 - Жжение, зуд, покраснение
- Лечение
 - Устранение причины
 - Закапывание «искусственной слезы»
 - На ночь - закладывание гелей

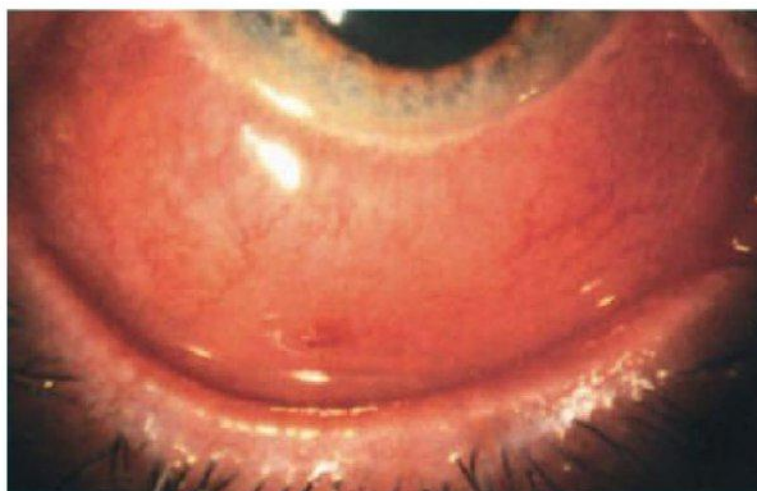
КОНЬЮНКТИВИТ- воспаление конъюнктивы (1/3 всех глазных болезней)

- Бактериальные
- Хламидийные (трахома, паратрахома)
- Вирусные (герпетический, аденовирусный и др.)
- Грибковые
- Аллергические и аутоиммунные



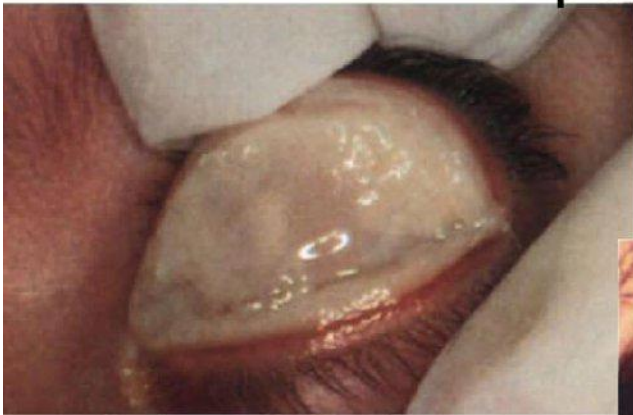КОНЬЮНКТИВИТЫ

- Симптомы:
 - Светобоязнь
 - Чувство «песка»
 - Зуд, жжение
 - Гиперемия, отделяемое
- Лечение:
 - Промывание антисептиками 2-3 раза в день
 - Антибактериальные (при бактериальных),
 - Офтальмоферон (при вирусных) или глюкокортикоидные (при аллергических) капли 3-6 раз в день
 - На ночь глазные мази

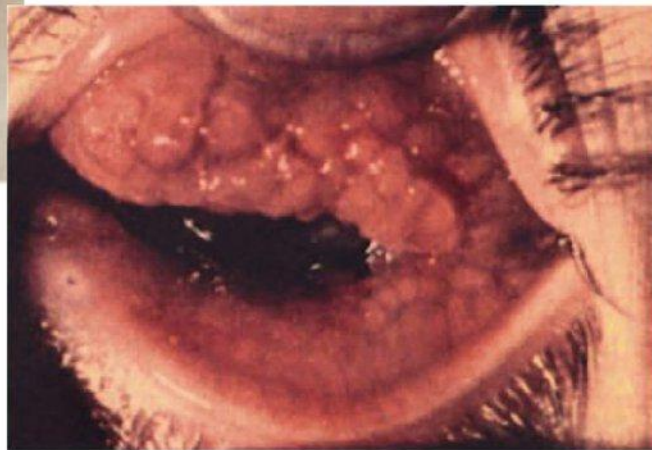


Отек конъюнктивы. Острый неспецифический конъюнктивит

Конъюнктивит при дифтерии и трахоме



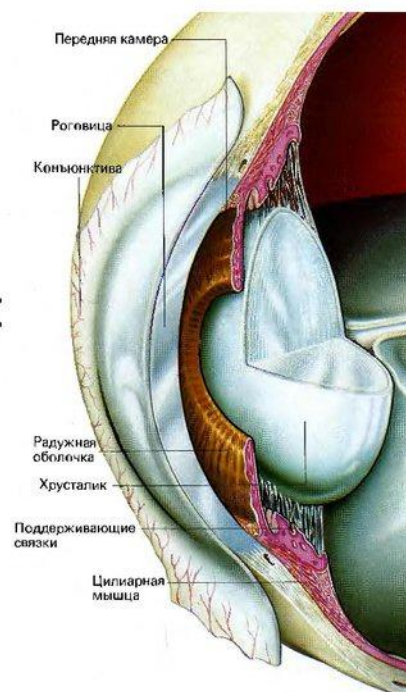
Дифтерийный конъюнктивит



Трахома (I стадия)

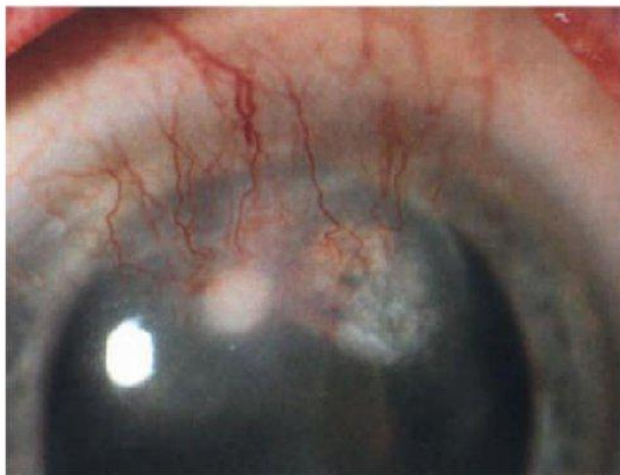
Заболевания роговицы

- Роговица – прозрачная передняя часть наружной оболочки глаза
- Функции:
 - Защита
 - Преломление света (43 дптр)
- Состоит из 5 слоев
 - передний эпителий
 - Боуменова мембрана
 - Строма
 - Десцеметова мембрана
 - Задний эпителий



Кератиты —воспалительные заболевания роговицы

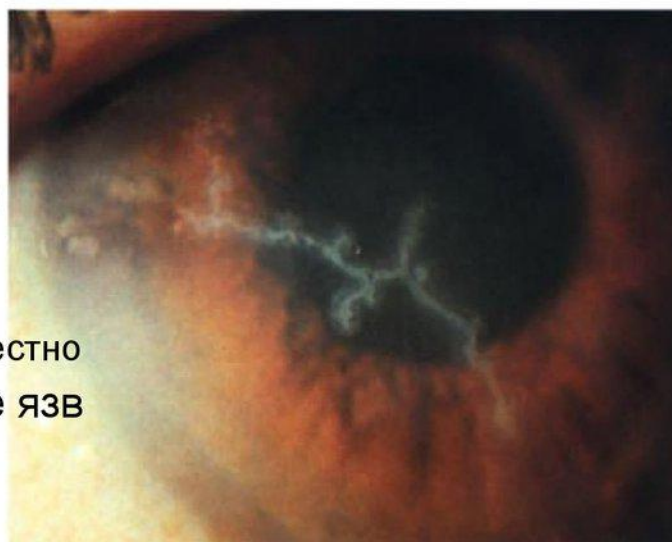
- Этиология – инфекции, нейрогенные причины гиповитаминозы
- Симптомы:
 - Светобоязнь
 - Слезотечение
 - Блефароспазм
 - Чувство «песка»
 - Возможна боль (при язвах)
 - Нарушения зрения (помутнение роговицы)
 - Перикорнеальная инъекция



Поверхностная васкуляризация роговицы. Помутнение роговицы (пятно)

Лечение кератитов — в стационаре

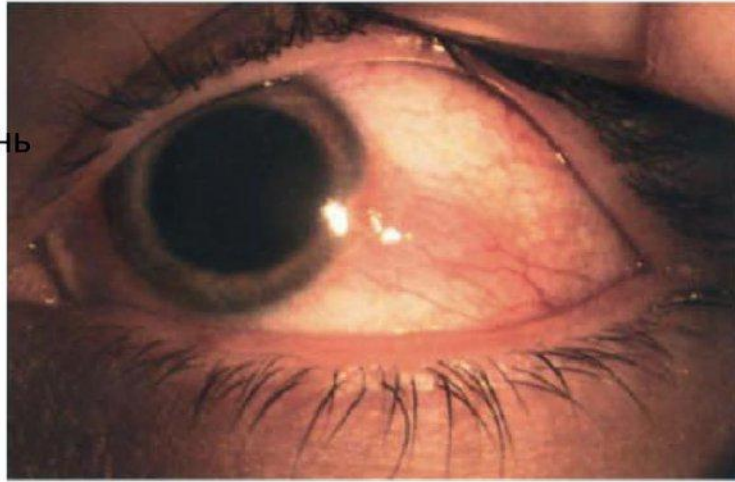
- Накладывать повязку нельзя!!!
- Устранение причины(антибиотики, притивовирусные и т.п.)
- Противовоспалительная терапия
 - Диклофенак (капли)
 - Глюкокортикостероиды местно
- Специфическое лечение язв (коагуляция краев)
- Заживляющие средства (солкосерил –гель)
- Хирургическое лечение (кератопластика, кератопротезирование)



Древовидный герпетический кератит

Эписклерит — воспаление наружных слоев склеры

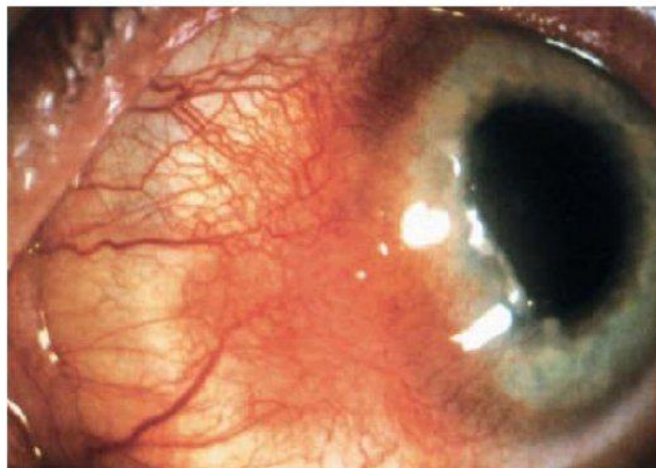- Симптомы
 - Покраснение
 - Боль
 - Слезотечение и светобоязнь (невыраженные)
- Лечение:
 - Местно глюкокортикостероиды
 - Антигистаминные
 - Сосудосуживающие
 - антимикробные



Узелковый эписклерит

Склерит — воспаление глубоких слоев склеры

- Передний (припухлость, болезненность, гиперемия)
- Задний (боль при движении, отек век и конъюнктивы, небольшой экзофтальм, ухудшение зрения)



Склерит

Лечение склерита

- Местное и системное применение противовоспалительных средств (НПВС и ГКС)
- Антимикробные препараты местно (не всегда)

Заболевания сосудистой оболочки

- Радужка
- Цилиарное тело
- Хориоидеа

